VII

NEONATOLOGÍA EQUINA: CIRUGÍA

José María Santisteban Valenzuela
Rafael Gómez-Villamandos
Indalecio Ruiz Calatrava
Juan Manuel Domínguez Pacheco
María del Mar Granados Machuca
Dpto. Medicina y Cirugía Animal;
Facultad de Veterinaria; Universidad de Córdoba

En los últimos años, la clínica equina ha desarrollado una especialidad con entidad propia, LA NEONATOLOGÍA EQUINA, que está alcanzando cotas hasta ahora impensables. Dentro de esta especialidad, la CIRUGÍA DEL NEONATO supone un reto para los cirujanos veterinarios.

En este tipo de reuniones, sería muy atrevido por nuestra parte tratar todos los aspectos quirúrgicos relacionados con la cirugía del potro. Comentaremos, de forma suscinta, las patologías con tratamiento quirúrgico más frecuentes en neonatos, aunque primero mencionaremos algunos aspectos a tener en cuenta en la anestesia de los potrillos.

ANESTESIA EN NEONATOS:

Por regla general, los potrillos responden bien a la anestesia ; pero, se deben tener una serie de precauciones:

- La mayor parte de los sedantes, narcóticos, anestésicos generales etc., son hipotérmicos, al disminuir el metabolismo basal y provocar vasodilatación periférica. Esto es especialmente importante en los neonatos, dado su pequeño tamaño y su bajo contenido en grasa. La cirugía se debe realizar en un ambiente cálido y emplear fluidos intravenosos y de irrigación convenientemente calentados. Estas consideraciones se deben tener presentes tanto en el mantenimiento de la anestesia general como durante la recuperación anestésica.
- La sedación del potro es menos estresante si se realiza junto a la madre.
- Para evitar accidentes al personal y a la yegua, es recomendable sedar a la madre antes de retirarle el potro.
- La regurgitación durante la anestesia no es frecuente, por lo que no es necesario mantener en ayuno a los potrillos.
- Se debe administrar fluidoterapia intravenosa con soluciones electrolíticas equilibradas, para mantener los niveles de glucosa en sangre.

- Los animales inmaduros aún no han desarrollado los mecanismos de detoxificación de drogas a nivel hepático ni renal, por lo que los sedantes y anestésicos inyectables pueden tener una acción más prolongada.
- Para el mantenimiento de la anestesia general, se deben emplear anestésicos inhalatorios en circuitos respiratorios cerrados o semicerrados y ventilación por presión positiva.
- El protocolo de sedación y anestesia general variará en función de la patología a tratar y del estado general del potro.
- El protocolo anestésico que habitualmente empleamos es:
  - Sedación, con Romifidina,40-80 mcg/kg I.v.
  - Inducción anestésica con Ketamina, 2 mg/kg I.v., o bién Propofol, 2-3 mg/kg I.v. Butorfanol intraoperatorio,0,05-0,1 mg/kg, I.v.
  - Mantenimiento con Isofluorano o Sevofluorano.

A continuación exponemos las afecciones con tratamientos quirúrgicos más frecuentes en la clínica del potro, relacionadas con el aparato urinario, sistema digestivo, vías respiratorias altas y aparato locomotor.

URACO PERSISTENTE.

El uraco es el punto de comunicación entre el polo craneal de la vejiga y la placa umbilical. Esta patología consiste en la salida de orina por el uraco. No se trata normalmente como urgencia, salvo que exista infección umbilical, onfaloflebitis, etc. En la exploración del potro, se debe descartar que además exista uroperitoneo por vertido de orina a cavidad abdominal.

La etiología de esta afección es incierta, aunque existe una alta correlación en casos de traumas en el cordón umbilical en el parto y en infecciones umbilicales. En algunos casos, el uraco persistente no aparece hasta que el potro tiene unos días de vida y se relaciona con problemas de infecciones generalizadas.

El tratamiento médico, en muchas ocasiones es exitoso, por lo tanto, la intervención quirúrgica siempre se debe retrasar, salvo en los casos de infecciones, uroperitoneo o fracaso del tratamiento médico. El tratamiento médico consiste en la aplicación sistémica de antibióticos y antisépticos locales. Los caústicos tópicos se deben aplicar con moderación. El tratamiento quirúrgico tiene buen pronóstico, salvo en los casos de afecciones concomitantes.

A continuación ilustramos el tratamiento quirúrgico con imágenes secuenciadas.

Uraco persistente con onfaloflebitis en una potra de 2 dias.

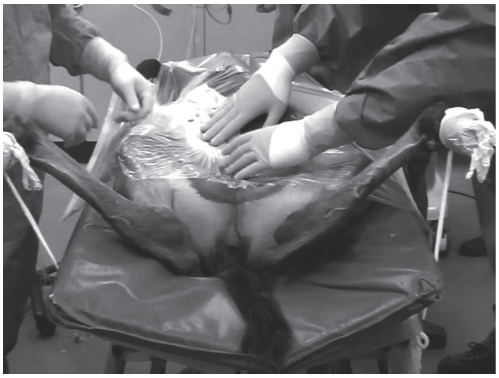

Preparación del campo quirúrgico.

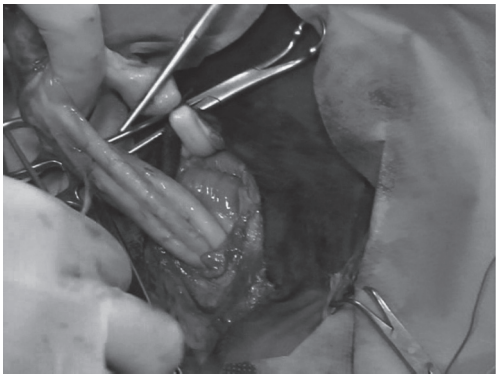

Ligadura vena umbilical.

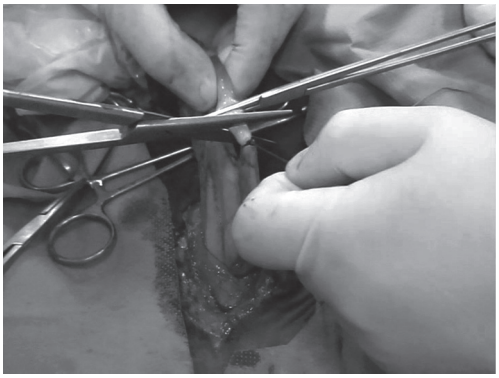

Ligadura arterias umbilicales.

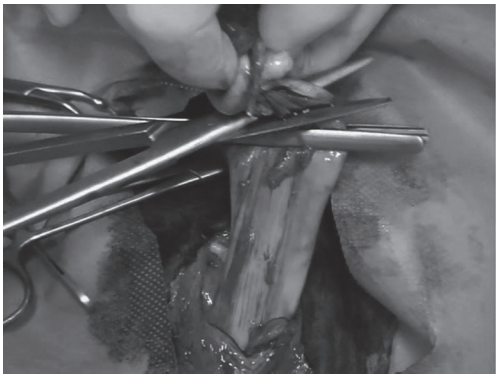

Eliminación del uraco, polo craneal de la vejiga,y placa umbilical.

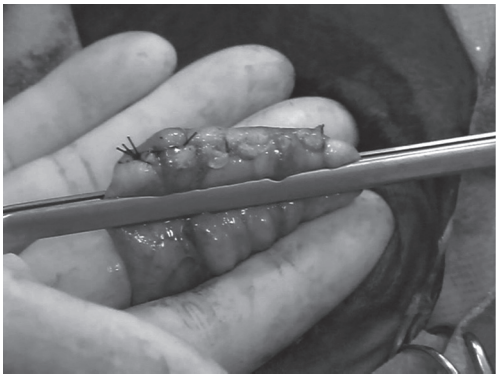

Sutura del polo craneal de la vejiga.

ROTURA VESICAL.

La rotura de la vejiga de la orina y su vertido a cavidad abdominal causa uroperitoneo, con consecuencias fatales para la vida del potro sí no se interviene a tiempo. Probablemente, la rotura se produce en el momento del parto y afecta sobre todo a los machos. Al principio, durante las 24-48 horas de vida, el potro presenta pocos signos clínicos, como son goteo de orina o falta de micción. Más adelante, 72 horas, aparece depresión del potro acompañada de anorexia y distensión abdominal, dolor cólico moderado, debilidad, taquicardia, taquipnea, y si no se actúa el potro morirá.

Para el diagnóstico, aparte de tener en cuenta los síntomas clínicos, es interesante analizar el líquido abdominal obtenido por abdominocentesis y determinar la creatinina. Otras pruebas diagnósticas a tener presentes son:

- Radiografias simples o de contraste.
- Ecografía.
- Cistoscopia.
- Aplicación de contraste vía uretral y su detección por abdominocentesis.

Antes de la cirugía, se deben corregir las alteraciones metabólicas que presente el potro y realizar una analítica completa. No es raro encontrarse con estados de acidosis metabólica, hiperkalemia, hipocloremia, hiponatremia, hiperpotasemia, leucocitosis, incremento del hematocrito, etc. Una medida recomendable es drenar la orina de cavidad abdominal antes de la cirugía. Se trata de pacientes de alto riesgo anestésico, por lo cual se recomienda la intervención en centros de referencia. La intervención consiste en la sutura de la vejiga, normalmente en dos capas, una interna con sutura contínua simple y otra superficial invertida. Antes de cerrar la pared abdominal, es conveniente realizar diálisis peritoneal.

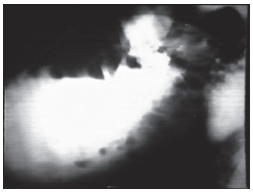

Radiografia de rotura de Vejiga urinaria en potro

Rotura en el polo dorsal de la vejiga

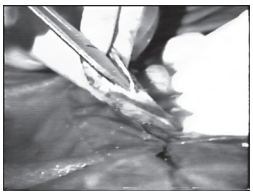

Abdominocentesis y recogida de Orina de cavidad abdominal.

HERNIA INGUINAL.

Se trata de la salida de vísceras abdominales por el canal inguinal. Es una hernia congénita, con un componente hereditario bastante marcado. En ocasiones, la hernia como tal no se presenta en el momento del nacimiento, sino que se desarrolla más tarde. Aparece como un abultamiento en la cara interna de la pierna, uni o bilateral. Se presenta fundamentalmente en el potro macho, y salvo que el contenido esté estrangulado, normalmente es indolora. Las hernias de pequeño tamaño, a veces, evolucionan cerrándose espontáneamente. Son hernias inguinales indirectas, pues las vísceras abdominales salen por el canal inguinal a través del proceso vaginal peritoneal. Algunas hernias inguinales en potrillos se las denominan como hernias inguinales indirectas y rotas; en éstas el proceso vaginal peritoneal se rompe por el peso de las vísceras.

Para la intervención quirúrgica se recomienda al dueño del animal la castración, por dos motivos principales; primero, nos facilita la intervención, al poder cerrar más correctamente el canal inguinal, y el segundo motivo, de esta recomendación, es que estos potros no deberían dejarse como reproductores. Pero aún así, son muchos los dueños de potros que nos insisten en preservar los testículos, al tratarse de animales de pura raza.

Hernia inguinal bilateral.

Potro operado de hernia inguinal bilateral y uraco.

Contenido herniario: testículo, yeyuno.

Cierre del canal inguinal.

HERNIA UMBILICAL.

Se trata de un defecto congénito en el cierre de la placa umbilical. En muchas hernias de pequeño tamaño, es un problema más estético que clínico, ya que con el tiempo se cierra el anillo herniario sin presentar complicaciones de ningún tipo. Por regla general, en las hernias umbilicales no se presentan problemas de incarceración ni de estrangulación, siendo aconsejable posponer la cirugía hasta que los límites del anillo herniario adquieran consistencia adecuada para soportar los puntos de sutura.

La intervención quirúrgica se puede realizar extraperitoneal, sí decidimos disecar el saco herniario y reducirlo junto con el contenido; o bien, realizar la apertura del saco, convirtiéndose la operación en intraabdominal. Es la hernia umbilical, un tipo de hernia donde las recidivas se presentan frecuentemente, motivado en muchas ocasiones por una mala técnica quirúrgica.

Incisión elíptica en la base de una hernia umbilical.

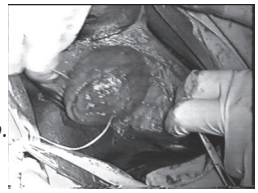

Disección del saco herniario.

Eliminación de adherencias de los márgenes del anillo.

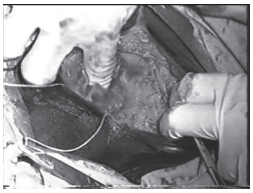

Reducción del contenido y aplicación de puntos de sutura.

PROBLEMAS GASTROINTESTINALES.

Sería muy prolijo detallar en este artículo los problemas gastrointestinales que padecen los potros. Las patologías de más frecuente presentación y que cursan con "dolor cólico" se relacionan con invaginación intestinal, vólvulos, impactaciones por fecalitos, prolapso rectal o impactación de meconio, entre otros.

El "cólico" en potros es un problema frecuente en la práctica equina, motivado por numerosas causas, unas relacionadas con el aparato digestivo y otras no. La exploración de un potro con cólico es un reto clínico, al no poder realizar un examen rectal, de la misma forma, que las manifestaciones dolorosas son más intensas en los potrillos que en los caballos adultos. Por ello, es difícil diferencial entre afecciones que requieren tratamiento médico o quirúrgico. Sin embargo, los medios diagnósticos especiales, como son la radiología y la ecografía, nos aportan más datos que en los caballos adultos.

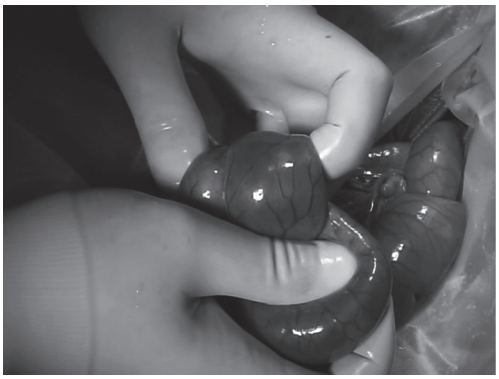

Invaginación intestinal en un potro.

Fecalito en colon menor en un potro.

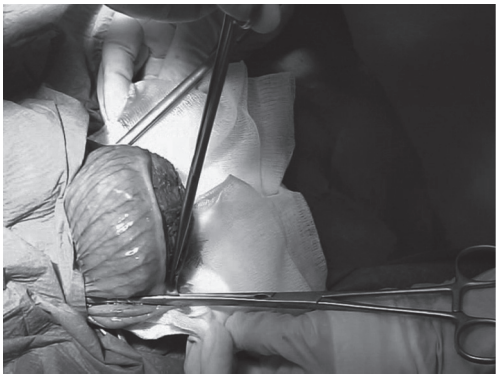

Vólvulo en un potro.

VÍAS RESPIRATORIAS ALTAS.

Las indicaciones quirúrgicas de lesiones que asientan en las vías respiratorias altas en los potros son poco frecuentes. Se tratan, por regla general, de problemas mecánicos al flujo de aire, más que problemas funcionales.

-Hendidura de paladar blando: Afección congénita que se pone de manifiesto al nacer el potro, con salida de leche por los ollares después de mamar. El diagnóstico asertivo se realiza por examen endoscópico. Difícil tratamiento quirúrgico con un mal pronóstico.

-Atresia coanal: Permanencia de la membrana buconasal en las coanas, que comunican la cavidad nasal y faringe. Puede ser unilateral, provocando disnea, ruido respiratorio anómalo y falta de tránsito de aire por la cavidad nasal afectada. El diagnóstico definitivo se realiza mediante endoscopia. El tratamiento consiste en resecar la membrana buconasal mediante un acceso transendoscópico empleando láser quirúrgico o electrocoagulación. El pronóstico es reservado.

-Timpanitis de bolsas guturales: Es un problema congénito, por fallo en el funcionamiento del ostium faríngeo que pone en comunicación la faringe con el interior de la bolsa gutural, éste, actúa a modo de válvula unidireccional, en estos casos permitiendo la entrada de aire al interior de la bolsa gutural pero no su salida. Cursa, externamente, con una hipertrofia del tránsito cérvico-cefálico, blando y fluctuante y disnea más o menos intensa, dependiendo de la estenosis faríngea. El tratamiento consiste en eliminar parte de la membrana interna del ostium faríngeo o fenestrar el tabique de separación entre ambas bolsas guturales. Ambas operaciones se pueden realizar vía transendoscópica con láser quirúrgico.

Otros problemas que pueden aparecer en las vías respiratorias altas de los potros son:

Desviación del septo nasal; desviación de la nariz; quistes nasales congénitos; hiperplasia linfoide faríngea; hipoplasia de epiglotis-desplazamiento dorsal del paladar blando; desplazamiento anterior del arco palatofaríngeo; estenosis de tráquea, etc

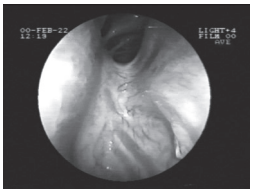

Atresia coanal y su tratamiento con láser quirúrgico Nd-Yag vía transendoscópica.

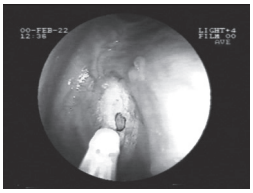

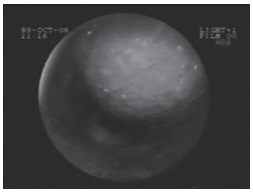

Timpanitis de bolsas guturales con estenosis faríngea.

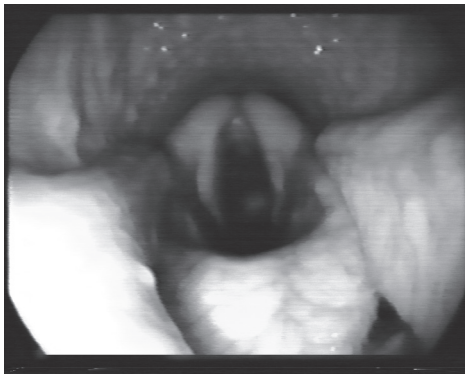

Hendidura Paladar Blando.

ALTERACIONES DEL AP. LOCOMOTOR.

Nos interesa tratar en este punto, la Deformidad Angular y la Deformidad Flexural. Son problemas del aparato locomotor que se presentan frecuentemente en potros recién nacidos o de muy corta edad. El término deformidad angular, denota una desviación de la extremidad en el plano frontal; y la deformidad flexural se refiere a una desviación en el plano lateral, con flexión o extensión exagerada.

Deformidad Angular: Se puede presentar deformidad en valgus, cuando la desviación del miembro es hacia fuera, lateral; o deformidad en varus, cuando la desviación es hacia dentro, medial. Las desviaciones en valgus son más frecuentes en los potros. Se requiere estudio radiológico para centrar dónde radica el problema y examen físico de la extremidad. Se pueden ver afectadas tanto las extremidades anteriores como las posteriores y las articulaciones más frecuentemente implicadas son el carpo y la articulación metacarpofalangiana. El tratamiento pasa por reposo y arreglo de cascos hasta el tratamiento quirúrgico. Dentro de estos tratamientos quirúrgicos se encuentran las técnicas que persiguen estimular el crecimiento de la extremidad en su parte cóncava, como es la resección del periostio en T invertida; y las técnicas quirúrgicas que persiguen retrasar el crecimiento en la zona convexa de la deformidad. Otra técnica quirúrgica que se puede emplear en casos más graves, es la osteotomía correctiva.

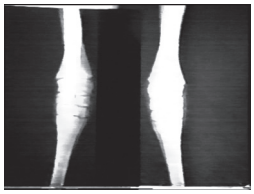
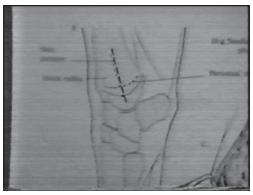

Desviación Angular en "valgus" y esquema de la resección del periostio .

Deformidad flexural: La forma de más frecuente presentación es la "contractura tendinosa" o propiamente llamada deformidad flexora. También se puede presentar la hiperextensión articular. Los miembros torácicos se afectan con más frecuencia que las extremidades posteriores y el problema puede ser uni o bilateral, congénito o adquirido. Las zonas que más frecuentemente se ven afectadas son la articulación metacarpofalangiana, las articulaciones interfalangianas, y el carpo.

El tratamiento pasa por una o varias de las opciones siguientes:

- Regular la dieta.
- Herrado.
- Analgésicos.
- Ejercicio.
- Férulas de fibra de vídrio.
- Tratamiento quirúrgico:
  - Desmotomía del ligamento frenador del flexor digital profundo.
  - Desmotomía del ligamento frenador del flexor digital superficial.
  - Tenotomía del flexor digital profundo.

Hiperextensión de las articulaciones metatarsofalangianas y aplicación de férula.

Deformidad flexora en articulaciones metacarpo y metatarsofalangianas.

BIBLIOGRAFÍA:

Auer J. A.. Equine Surgery.W. B. Saunders Company 1992

Colahan PT, Mayhew IG, Merrit AM, Moore JN. Equine Medicine & Surgery. 5th Ed. Mosby. St Louis 1999

Koterba AM, Drummond WH, Kosch

PC. Equine Clinical Neonatology. Lea & Febiger. Philadelphia 1990.

Wilson J, Cruz A. La Neonatología Equina. Jornadas Técnicas Veterinarias SICAB-1999.

.