XII

PATOLOGÍA CARDIOVASCULAR EN EL CABALLO DE DEPORTE

Ana Muñoz Juzado

Departamento de Medicina y Cirugía Animal. Facultad de Veterinaria. Universidad de Córdoba. E-mail: pv1mujua@uco.es
Centro de Medicina Deportiva Equina (CEMEDE). Facultad de Veterinaria. Universidad de Córdoba

INTRODUCCIÓN

El rendimiento deportivo de un caballo depende en gran medida de su musculatura, imprescindible para continuar el movimiento con la intensidad requerida. El músculo, para llevar a cabo su función, necesita un aporte continuo de oxígeno y de substratos metabólicos, así como una eliminación eficaz de los productos de desecho metabólico. De esto se encarga el sistema cardiovascular y por tanto, una función cardiovascular correcta es esencial para conseguir el rendimiento deportivo deseado. Además, se requiere un sistema respiratorio, con una funcionalidad apropiada, para el intercambio de gases, captando el oxígeno que será vehiculado por el sistema cardiovascular hacia la fibra muscular en contracción. En definitiva, es imprescindible una buena integración entre los tres sistemas (respiratorio, cardiovascular y músculo-esquelético) para que un caballo sea un atleta óptimo. No obstante, el rendimiento deportivo también depende de otros factores, como estado de salud del animal, base genética, alimentación, entrenamiento, capacidad termorreguladora (dependiente parcialmente del sistema cardiovascular), estrategia de competición, experiencia….

En líneas generales, se puede afirmar que el rendimiento de un caballo de deporte está asociado a su capacidad aerobia, representada por el consumo máximo de oxígeno o VO2máx. El VO2máx de una persona, no entrenada (40 ml/kg/min) y entrenada (80 ml/kg/min) es notablemente inferior al VO2máx de un caballo, no entrenado (130 ml/kg/min) y entrenado (220 ml/kg/min). El mayor VO2máx de un caballo, tanto antes como después del entrenamiento, depende parcialmente del rendimiento cardiaco, es decir, de la cantidad de sangre eyectada por el corazón. Ésta última, a su vez, depende de la frecuencia cardiaca y del volumen contracción, índice que hace referencia a la cantidad de sangre que eyecta el

ventrículo izquierdo en cada latido cardiaco. La frecuencia cardiaca aumenta hasta 6 veces sobre su valor basal en el caballo en ejercicio, mientras que en una persona, este incremento es sólo de 3 veces. El aumento del volumen contracción durante el ejercicio es inferior, 2,5 veces en el caballo y 1,5 veces en el atleta humano.

En resumen, la mayor funcionalidad cardiovascular equina se debe en gran medida a su capacidad de elevar la frecuencia cardiaca en respuesta a una actividad física, a la acción de la esplenocontracción (la contracción del bazo puede liberar gran cantidad de hematíes hacia el torrente circulatorio, favoreciendo el transporte de gases hacia la musculatura activa) y al tamaño cardiaco. El tamaño del corazón en atletas humanos supone 4 g/kg de peso corporal. Este valor es inferior al de caballos no entrenados (el corazón representa 9 g/kg de peso corporal) y por supuesto, al de caballos altamente entrenados (20 g/kg de peso corporal).

En base a todo lo expuesto con anterioridad, es lógico pensar que una enfermedad cardiovascular condicionará una pérdida de rendimiento en caballos de deporte y en casos graves, intolerancia al ejercicio.

PATOLOGÍAS CARDIOVASCULARES EN EL CABALLO

Las patologías cardiovasculares que podemos encontrar en un caballo son: enfermedades pericárdicas, endocárdicas, de los vasos sanguíneos, patologías cardiovasculares congénitas, disfunciones miocárdicas, valvulopatías y arritmias cardiacas.

Enfermedades pericárdicas

Las patologías pericárdicas en équidos suelen presentar un origen infeccioso, en algunos casos por extensión de patologías pulmonares, como pleuroneumonías y en otros casos, su origen es idiopático. Se trata de una causa poco común de pérdida de rendimiento, ya que estos caballos muestran síntomas de enfermedad sistémica y/o fallo cardiaco congestivo.

El diagnóstico se realiza mediante ecocardiografía, observando la presencia de líquido, más o menos anecoico en el saco pericárdico. En el examen electrocardiográfico, se pueden observar reducción del voltaje de las ondas electrocardiográficas y/o variaciones en su voltaje, fenómeno conocido como alternancia eléctrica.

Enfermedades endocárdicas

Las enfermedades endocárdicas, igualmente que las pericárdicas, suelen tener un origen infeccioso, generalmente bacteriano y se pueden acompañar de valvulitis bacteriana. Son más comunes en potros y caballos jóvenes, en asociación a procesos de septicemia. Sí deben ser considerados como causa de pérdida de funcionalidad y en algunos casos, cursan con cojera unilateral de miembro torácico, debido a malestar torácico.

En la siguiente imagen observamos un ecocardiograma en vista paraesternal derecha en eje largo, de 4 cámaras y vemos la medición del grosor de las válvulas aurículo-ventriculares, cuando ambas válvulas se hallan cerradas, en un potro PRE sano (VT: válvula tricúspide; VM: válvula mitral).

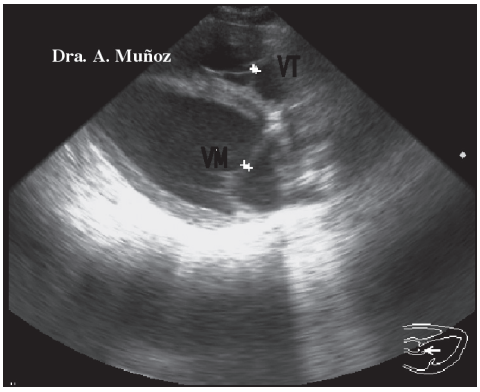

Esta segunda imagen corresponde a un potro con endocarditis bacteriana tras una septicemia. Se observa un incremento del grosor de la válvula tricúspide, pero especialmente de la válvula mitral. Estos casos cursan con insuficiencia o regurgitación de las válvulas afectadas (VD: ventrículo derecho; AD: aurícula derecha; SIV: septo interventricular, VI: ventrículo izquierdo; AI: aurícula izquierda).

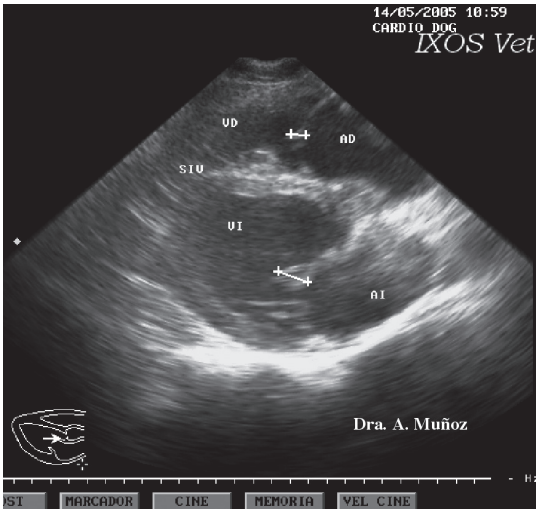

Patologías de los vasos sanguíneos

Las principales enfermedades de los vasos sanguíneos en caballos son: trombosis aorto-ilíaco-femoral, trombosis de vena yugular y vasculitis inmumediadas. Estas enfermedades no son específicas de los caballos de deporte y podemos diagnosticarlas en cualquier caballo.

La *trombosis aorto-ilíaco-femoral* cursa con cojera y/o rigidez del miembro pelviano afectado, con pérdida de rendimiento progresiva antes del inicio de una sintomatología más severa. Tras el ejercicio, la claudicación es más evidente, el miembro aparecerá frío y el animal puede manifestar síntomas de distrés, como sudoración profusa y taquicardia. En casos crónicos, se suele aprecia atrofia muscular en el miembro pelviano. Aunque esta condición se puede diagnosticar mediante exploración rectal, apreciando la oclusión del vaso y/o aneurisma en la bifurcación de la aorta caudal, el método diagnóstico confirmativo es la ecografía bidimensional. En el caballo de deporte, el trombo suele ser parcial, de modo que la limitación en el flujo sanguíneo hacia el miembro afectado solo se detecta en ejercicios intensos. Su etiología no está muy clara, y aunque tradicionalmente se la asociado a la lesión inducida por las larvas de Strongylus vulgaris, esta enfermedad se describe con mayor frecuencia en caballos de alto rendimiento, con un control antiparasitario estricto. Una segunda hipótesis es la existencia de una arteriosclerosis obliterante, con lesión en la túnica íntima del vaso, expresión de los mediadores de la inflamación, formación de trombos y fibrosis, con una oclusión progresiva.

La *trombosis de la vena yugular* es un hallazgo común en pacientes equinos con una cateterización intravenosa prolongada, especialmente si existe sepsis o endotoxemia. Una segunda causa, más común en caballos de deporte, es la administración de fármacos irritantes por vía intravenosa o una técnica de venipunción defectuosa. La vena inflamada aparece caliente, dolorosa y endurecida. Generalmente, no es una causa de pérdida de funcionalidad.

Las vasculitis inmunomediadas se asocian a infecciones previas o simultáneas con bacterias (Streptococcus equi, Anaplasma phagocytophilum) y menos frecuentemente, con virus (influenza, arteritis viral). Se caracteriza por edema caliente y doloroso, fiebre, incapacidad para moverse y/o petequias. En la siguiente imagen observamos la mucosa nasal de una yegua con vasculitis inmunomediada durante una infección por Streptococcus equi.

Patologías cardiovascular congénitas

La enfermedad congénita más frecuente en el caballo es el defecto del septo interventricular. Generalmente, se localiza en la parte más dorsal del septo, cerca de la válvula aórtica, en la porción membranosa. Aunque no se ha demostrado hasta este momento, podría tener una cierta heredabilidad. En algunos casos, coexiste con otros defectos genéticos. Esta patología podemos encontrarla en dos escenarios clínicos: 1) los defectos pequeños, con una repercusión hemodinámica mínima, suelen ser hallazgos accidentales, en un examen precompra por ejemplo y raramente se consideran causa de pérdida de funcionalidad; 2) los defectos grandes, pueden originar una sobrecarga de volumen de aurícula izquierda. En este segundo caso, sí encontraremos pérdida de rendimiento deportivo e incluso, síntomas de fallo cardiaco congestivo.

A la auscultación, el punto de máxima intensidad se localiza en el hemitórax derecho, en la zona del ápex cardiaco, sobre el esternón. Se puede acompañar de "thrill" o frémito, movimiento asociado de la pared costal. En algunas ocasiones, el soplo puede irradiar hacia el lado izquierdo, originando un soplo de eyección sobre la válvula pulmonar. Este fenómeno se conoce como estenosis pulmonar relativa.

La confirmación diagnóstica es mediante ecocardiografía, donde se apreciará el defecto en el septo interventricular y el grado de shunt se confirmará mediante ecocardiografía Doppler.

Disfunción miocárdica

La etiología de las *miocarditis* y disfunciones miocárdicas en équidos es bastante oscura. En otras especies, las lesiones miocárdicas se deben a

isquemia con oclusión coronaria tras arteriosclerosis. En el caballo, se han asociado a parasitación por Strongylus vulgaris, en base a resultados de estudios post-mortem. Sin embargo, la incidencia de este tipo de lesiones no se ha reducido con el empleo de antiparasitarios, lo cual cuestiona su supuesto origen. Los antibióticos ionóforos (monensina, lasalocid, salinomicina), utilizados como promotores del crecimiento y como agentes coccidiostáticos, originan daño miocárdico directo sobre los cardiomiocitos cuando son ingeridos en équidos de forma accidental. En caballos de deporte, las disfunciones miocárdicas se han descrito en infecciones por virus respiratorios. Se conoce que algunos de estos virus, como el de la influenza, arteritis viral equina o herpesvirus 1 son epiteliotropos, replicándose en los endotelios vasculares, entre ellos en los cardiacos.

La miocarditis se ha vinculado a síndromes de pérdida de rendimiento en caballos de deporte, bien de forma individual, bien afectando a colectivos. Además, puede ser el motivo de la aparición de arritmias durante el ejercicio e incluso de muerte súbita durante el ejercicio por aumento de la arritmogénesis. Existen varios procedimientos diagnósticos de una miocarditis. Laboratorialmente, se puede determinar un aumento en sangre de algunos indicadores de lesión miocárdica (troponina cardiaca I e isoenzimas de las enzimas CK y AST), si bien estas últimas técnicas no están tan desarrolladas en medicina veterinaria.

Mediante ecocardiografía, se pueden observar movimientos anormales septales y de la pared libre del ventrículo izquierdo, con zonas de fibrosis y calcificación. Actualmente, está en desarrollo la ecocardiografía de esfuerzo, consistente en realizar el estudio ecocardiográfico tras un ejercicio, cuando la frecuencia cardiaca es superior a 100 lat/min. Las características ecocardiográficas compatibles con disfunción miocárdica en un ecocardiograma de esfuerzo son: 1) alteraciones en los movimientos septales o de la pared libre del ventrículo izquierdo, hipokinesis, akinesis o diskinesis; 2) ausencia de variaciones en la fracción de acortamiento y en los grosores fraccionales del septo interventricular y de la pared libre del ventrículo izquierdo; 3) aparición de arritmias durante el ejercicio. La siguiente imagen muestra un ecocardiograma en vista paraesternal derecha, en modo 2M, a nivel de las cuerdas tendinosas. En esta imagen, se aprecia el ventrículo derecho (VD), septo interventricular (SIV), ventrículo izquierdo (VI), pared libre del ventrículo izquierdo (PLVI), pericardio (P). s indica sístole y d diástole. A partir de las dimensiones internas del ventrículo izquierdo en sístole y diástole, se calcula la fracción de acortamiento.

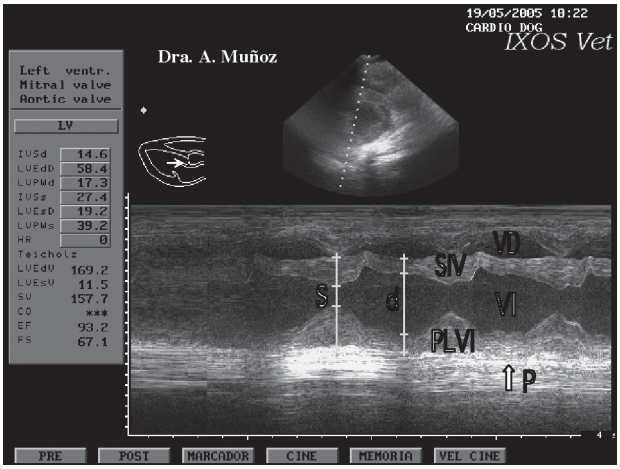

La *cardiomiopatía dilatada idiopática* es una causa de disfunción miocárdica en otras especies, producida por una mutación genética de las proteínas de contracción cardiaca. En el caballo, se ha diagnosticado esta enfermedad en base a los hallazgos ecocardiográficos, consistentes en: reducción de la función contráctil ventricular y por tanto, de la fracción de acortamiento, con dilatación ventricular. Sin embargo, estos hallazgos son comunes en la fase terminal de cualquier patología cardiaca.

Valvulopatías

El segundo grupo de patologías cardiovasculares más comunes en caballos de deporte son las valvulopatías, cuya manifestación clínica es el soplo o murmullo. En la siguiente tabla se presenta el porcentaje de soplos en caballos sanos según diversos estudios. Como podemos observar, la incidencia de soplos es bastante elevada, si bien en muchos casos carecen de repercusión patológica.

% incidencia	Patteson y Cripps, 1993	Kriz et al., 2000	Young y Wood, 2000
Regurgitación mitral	1,2	3,8	21
Regurgitación tricuspídea	4,7	27,4	25,5
Regurgitación aórtica	0,0	0,5	2,0
Ausencia de soplos	24,7	18,9	11

Por tanto, la primera aproximación diagnóstica a un soplo consiste en diferenciar los soplos fisiológicos de los patológicos. Los soplos fisiológicos o de eyección se localizan en las válvulas aórtica y pulmonar, en el hemitórax izquierdo y son sistólicos, apareciendo tras S1. Generalmente aumentan con el ejercicio submáximo y desaparecen a alta intensidad de ejercicio, aunque este último punto depende del estado de forma física. Otros soplos fisiológicos son los diastólicos, que aparecen tras S2, en relación a la fase de llenado ventricular rápido. Se auscultan en ambos hemitórax y su intensidad depende de la frecuencia cardiaca.

Con respecto a los soplos patológicos, hay que considerar tres valvulopatías: regurgitación mitral, tricuspídea y aórtica.

Regurgitación mitral

En la regurgitación mitral, la sangre pasa del ventrículo izquierdo a la aurícula izquierda durante la fase de sístole ventricular. Esto da lugar a hipertrofia septal asimétrica y dilatación de la aurícula izquierda, siendo este último hecho un factor a considerar en la aparición de arritmias auriculares. Además, la dilatación de aurícula izquierda favorece la hipertensión pulmonar, con afectación secundaria del corazón derecho, es decir, con cor pulmonale. En estos casos, la hipertensión pulmonar crónica origina dilatación ventricular derecha, con dilatación del anillo de inserción de la válvula tricuspídea y regurgitación de ésta, dando lugar a un fallo biventricular. Los caballos afectados mostrarán edemas periféricos por fallo cardiaco congestivo.

La causa de la regurgitación mitral no se conoce con exactitud en équidos, si bien se ha asociado a procesos degenerativos valvulares, con fibrosis e infiltración celular. A la auscultación, se aprecia un soplo holosistólico (desde el final de S1 hasta el inicio de S2) o pansistólico (desde el inicio de S1 hasta el final de S2), localizado en el ápex cardiaco, en el hemitórax izquierdo, con radiación en sentido craneo-dorsal.

La ecocardiografía es esencial en estos animales, observándose una falta de coaptación de las valvas de la válvula mitral durante la sístole ventricular. Además, se puede hallar una dilatación de la aurícula izquierda y mediante ecocardiografía Doppler color apreciaremos un jet de regurgitación desde el ventrículo izquierdo hacia la aurícula izquierda en sístole. El siguiente ecocardiograma es una imagen paraesternal derecha en modo 2D a nivel de la válvula mitral.

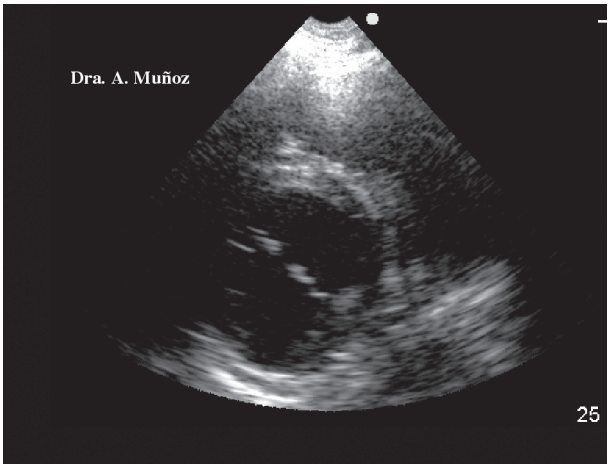

A partir de esta imagen, podemos obtener un ecocardiograma en modo M, para valorar el movimiento de la valva anterior de la válvula mitral. La distancia EPSS (distancia entre el punto septal G y el punto E de la valva anterior de la válvula mitral) es un marcador indirecto de sobrecarga de volumen del ventrículo izquierdo. El pico A representa la sístole auricular y desaparece en casos de fibrilación auricular.

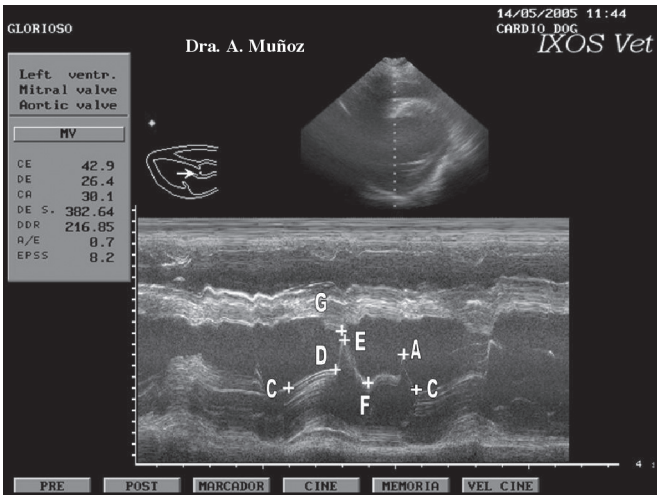

En resumen, la regurgitación mitral es una causa importante de pérdida de funcionalidad en caballos de deporte, llegando incluso a desencade-

nar un fallo cardiaco, con un descenso notable de la capacidad oxidativa. Puede acompañarse de arritmogénesis incrementada en reposo y/o durante el ejercicio y de fallo cardiaco congestivo de aparición súbita tras rotura de las cuerdas tendinosas. El pronóstico, por tanto, es reservado en todos los casos. Este pronóstico dependerá de la presencia o ausencia de arritmias cardiacas, cardiomegalia y riesgo de rotura de cuerdas tendinosas.

Regurgitación tricuspídea

Se trata de la valvulopatía más común en algunos caballos de deporte, como caballos de carrera, especialmente trotones Standardbreds. En estos casos, se ha vinculado con hipertrofia excéntrica por entrenamiento. No obstante, en algunos casos es secundaria a una dilatación ventricular derecha por hipertensión pulmonar crónica. En la regurgitación tricuspídea existe un paso de sangre desde el ventrículo derecho hacia la aurícula derecha durante la sístole ventricular derecha, desencadenando una dilatación de aurícula derecha. En casos avanzados, podemos encontrar síntomas de fallo cardiaco derecho, como pulso yugular, ingurgitación venosa periférica y edemas dependientes.

A la auscultación, podemos encontrar un soplo holosistólico o pansistólico en el lado derecho del hemitórax, con el punto de máxima intensidad en el ápex cardiaco e irradiación en sentido craneodorsal. En el examen ecocardiográfico, además, de valorar el aumento de tamaño de la aurícula derecha, veremos jets de regurgitación hacia la aurícula derecha durante la sístole ventricular derecha.

El pronóstico es variable. Si aparece de forma aislada, sin fallo cardiaco congestivo, raramente ocasiona la rotura de cuerdas tendinosas, ni suelen surgir arritmias derivadas del aumento de tamaño de la aurícula derecha. En este escenario clínico, raramente es causa de pérdida de funcionalidad. Por el contrario, cuando se acompaña de regurgitación mitral, suele existir fallo cardiaco biventricular y el pronóstico es grave.

Regurgitación aórtica

La regurgitación aórtica podemos encontrarla en dos contextos clínicos. En primer lugar, la regurgitación aórtica puede ser diagnosticada en pacientes geriátricos, tratándose de una degeneración mixomatosa asociada a la edad. El pronóstico es bueno y raramente conlleva a fallo cardiaco. En segundo lugar, la regurgitación aórtica en animales jóvenes,

se asocia a un prolapso de la cúspide no coronaria por un defecto septal. Aunque generalmente la repercusión hemodinámica no es intensa, se ha implicado en la patogénesis de aneurismas de aorta proximal, con el consiguiente riesgo de rotura.

En una regurgitación aórtica, la sangre regresa de la aorta al ventrículo izquierdo durante la diástole ventricular, dando lugar a una sobrecarga de volumen del ventrículo izquierdo. Se trata de un proceso que favorece la arritmogénesis, debido a una mayor demanda de oxígeno por parte de la masa miocárdica aumentada en el ventrículo izquierdo junto a un descenso de la presión diastólica y coronaria. Generalmente, la aparición de arritmias suele ocurrir en los momentos de un mayor déficit de oxígeno, por lo que es importante en estos casos un electrocardiograma de esfuerzo.

A la auscultación se encontrará un soplo holodiastólico por el lado izquierdo, en localización muy craneal y con irradiación ventrocaudal. El aumento de tamaño del ventrículo izquierdo debe ser evaluado mediante ecocardiografía. La siguiente imagen corresponde a un ecocardiograma en vista parasternal derecha a nivel de la válvula aórtica. Se debe medir el diámetro de la aorta a nivel de la válvula aórtica y la aurícula izquierda. El cociente entre ambos diámetros debe estar entre 1:1 y 1,2:1 (AD: aurícula derecha: VAO-BC: diámetro de la aorta en la válvula aórtica, en la base cardiaca; AI: aurícula izquierda; VD: ventrículo derecho).

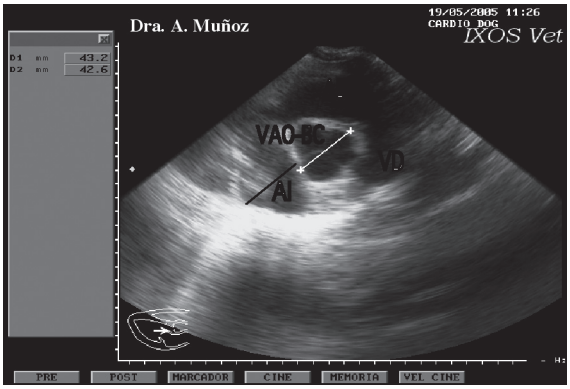

Esta segunda ecocardiografía es una vista parasternal derecha en eje largo optimizado para ver el tracto de salida del ventrículo izquierdo, donde se aprecia la válvula aórtica, el seno de Valsalva y la unión senotubular.

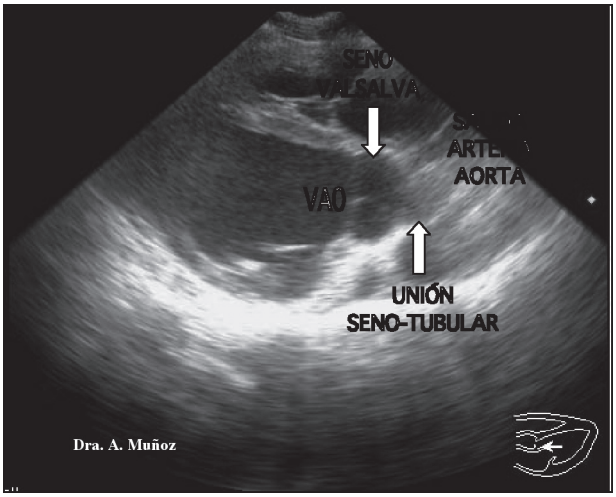

En el ecocardiograma, podemos encontrar nódulos hiperecoicos en la válvula aórtica, un defecto en la coaptación de los valvas de la válvula aórtica o bien, un aumento de tamaño del ventrículo izquierdo, consistente con sobrecarga de volumen o un jet de insuficiencia aórtica durante la diástole ventricular.

El pronóstico en la regurgitación aórtica es variable. De forma aislada, en caballos geriátricos, no suele ser motivo de pérdida de funcionalidad ni de fallo cardiaco congestivo. Por el contrario, en animales jóvenes, la regurgitación aórtica con sobrecarga del ventrículo izquierdo aumentará el anillo de inserción de la válvula mitral, haciendo que ésta sea insuficiente. En estos casos, habrá arritmias durante el ejercicio y la funcionalidad deportiva estará severamente limitada. En los dos contextos clínicos, el pronóstico será reservado si existe simultáneamente una regurgitación mitral.

Arritmias cardiacas

Las alteraciones en el origen y/o conducción de los estímulos eléctricos cardiacos, al igual que lo descrito para los soplos, tienen una incidencia elevada en caballos, si bien muchos de ellos son fisiológicos, en asociación a variaciones en el tono vagal y simpático. Como arritmias fisiológicas, se encuentran el marcapasos errante, la arritmia sinusal respiratoria, bloqueo sinusal, bloqueos aurículo-ventriculares, de primer y segundo grado y la taquicardia y bradicardia sinusal.

La *arritmia sinusal* es una arritmia asociada al ciclo respiratorio. Es poco evidente en caballos en reposo, pero es muy común en los primeros minutos de recuperación tras un esfuerzo. Por ello, debe hacerse un diagnóstico diferencial de arritmias patológicas, tanto supraventriculares como ventriculares. Una forma de diferenciación es que los animales con arritmia sinusal respiratoria recuperan con rapidez su frecuencia cardiaca tras el esfuerzo y esto no suele ocurre en casos de arritmias patológicas.

Los bloqueos, tanto sinusales como aurículo-ventriculares, son la arritmia fisiológica más común en caballos. En el bloqueo sinusal, se observa una ausencia completa de un ciclo cardiaco. En el bloqueo aurículo-ventricular de segundo grado, apreciamos una onda P, indicativa de la despolarización auricular, no seguida de complejo QRS. Ambos tipos de arritmias deben aparecer a frecuencias cardiacas bajas y serán abolidas al aumentar la frecuencia cardiaca. Si aparecen a frecuencias cardíacas elevadas, debe sospecharse de fibrosis y/o disfunción miocárdica.

Arritmias patológicas

Las más importantes en équidos son: fibrilación auricular, arritmias supraventriculares, despolarizaciones prematuras ventriculares y bradiarritmias.

Fibrilación auricular

Se trata de un ritmo de re-entrada, con origen en aurícula izquierda, sobre todo en la zona de las válvulas pulmonares. Una vez iniciada, esta arritmia se mantiene por dos motivos: 1) el tamaño de la masa de la aurícula izquierda y 2) diferencias en la duración de los periodos refractarios de los miocitos de la aurícula izquierda. Ello se debe a la existencia de células con un periodo refractario prolongado, que darán lugar a bloqueos fisiológicos. Esta circunstancia origina que se inicie la despolarización del tejido auricular antes de concluir el frente de despolarización anterior. El ritmo de re-entrada se ve favorecido por variaciones en el tono autonómico, como ocurre en el ejercicio e inicio de recuperación. Las variaciones autonómicas originan un aumento de la heterogeneidad electromecánica de los miocitos auriculares. Por ello, es imprescindible la realización de un electrocardiograma de esfuerzo.

La fibrilación auricular presenta dos problemas fundamentales. Por un lado, supone una pérdida importante de rendimiento. Debido a la falta

de una contracción auricular sincronizada, se reduce la contribución de la sístole auricular al llenado ventricular. En reposo, esta circunstancia no es importante. Sin embargo, durante un ejercicio máximo, la contribución auricular constituye un 25% del llenado ventricular. Por tanto, durante ejercicios intensos, la fibrilación auricular condicionará una reducción del rendimiento cardiaco. Por otro lado, una fibrilación auricular de duración prolongada, inducirá una remodelación electromecánica, con modificaciones en la expresión de los canales iónicos que intervienen en el potencial de acción. La consecuencia de estos cambios es una dificultad cada vez mayor para la regresión a un ritmo sinusal.

La fibrilación auricular puede aparecer en dos situaciones clínicas. En primer lugar, podemos diagnosticarla sin enfermedad cardiaca ni pérdida de rendimiento, más común en caballos de gran alzada, con un corazón de gran tamaño. En segundo lugar, esta arritmia puede ser motivo de pérdida de rendimiento, a veces sólo a intensidades de ejercicio máximas. El caballo puede compensar el descenso del rendimiento cardiaco aumentando la frecuencia cardiaca, por lo que se alcanza antes la frecuencia cardíaca máxima y la fatiga. En estos animales, se han descrito frecuencias cardiacas máximas de hasta 280 lat/min. Cuando una fibrilación auricular aparece durante el ejercicio, desciende el rendimiento cardiaco, puede existir distrés respiratorio con episodios de ataxia y epistaxis y es un diagnóstico diferencial de colapso cardiovascular.

En un caballo con esta arritmia, tanto desde un punto de vista pronóstico como terapéutico, está indicada la ecocardiografía, para valorar la posible dilatación auricular.

Despolarizaciones prematuras supraventriculares

El origen de este tipo de arritmias no está claro en el caballo y se ha asociado a dilatación auricular con hipoxia, alteraciones electrolíticas y del potencial de acción y alteraciones del sistema nervioso autónomo. El diagnóstico es electrocardiográfico. Cuando las despolarizaciones prematuras supraventriculares tienen un origen auricular, encontraremos complejos QRS de morfología normal. La onda P tiene una morfología variable, pudiendo ser normal o no, incluso en algunos casos, puede quedar sobre la onda T del ciclo cardiaco precedente.

La siguiente imagen es un trazado electrocardiográfico en la derivación base-ápex (velocidad: 25 mm/seg; voltaje: 10 mm/mV) en un caballo

de raid. Se aprecian múltiples complejos prematuros supraventriculares de origen auricular.

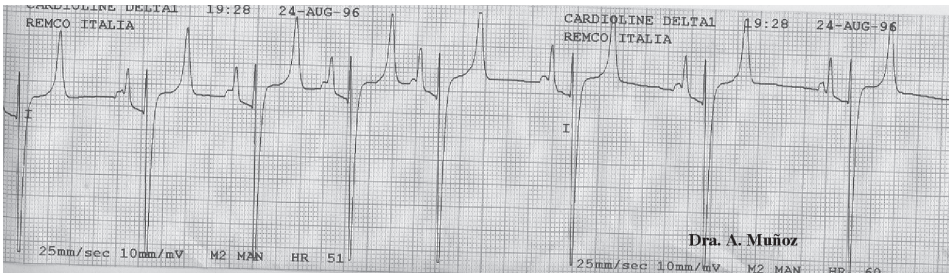

Despolarizaciones prematuras ventriculares y taquicardia ventricular

Este tipo de arritmia se manifiesta como un ritmo irregular a la auscultación cardiaca. Puede acompañar a una enfermedad cardiaca severa, como regurgitación aórtica con dilatación ventricular o cardiomiopatía dilatada u otra disfunción miocárdica. También se ha descrito en casos de disrupción del sistema de conducción intracardiaco y en enfermedades sistémicas, que cursan con alteraciones electrolíticas y ácido-base graves.

Un hecho importante a tener en cuenta es que las despolarizaciones prematuras supraventriculares son comunes al inicio de la recuperación, pero no deben aparecer durante el ejercicio. Cuando esto ocurre, se consideran muy graves, debido al riesgo de taquicardia y fibrilación ventricular.

Bloqueo aurículo-ventricular de tercer grado

Se trata de una arritmia muy grave, derivada de lesiones cardiacas, con inflamación y/o degeneración transitoria/permanente y fibrosis del sistema intracardiaco de conducción. Los síntomas de estos animales son intensos y consisten en síncope, ataxia, intolerancia al ejercicio y colapso. Se suele acompañar de disociación aurículo-ventricular.

En conclusión, las patologías cardiovasculares en el caballo son muy numerosas, su efecto sobre el rendimiento deportivo debe ser definido de una forma más exacta para cada intensidad de ejercicio y en algunos casos, tanto su diagnóstico como su efecto sobre el rendimiento es difícil de definir.

REFERENCIAS

JOSÉ-CUNILLERAS E, YOUNG LE, NEWTON JR, MARLIND DL (2006). Cardiac arrhythmias during and after treadmill exercise in poorly performing thoroughbred racehorses. Equine Vet. J. 36, 163-170.

KRIZ NG, HODGSON DR, ROSE RJ (2000). Prevalence and clinical importance of heart murmurs in racehorses. J. Am. Vet. Med. Assoc. 216(9), 1441-1445.

MARTIN BB Jr, REEF VB, PARENTE EJ, SAGE AD (2000). Causes of poor performance of horses during training, racing, or showing: 348 cases (1992-1996). J. Am. Vet. Med. Assoc. 216(4), 554-558.

REEF VB (1995). Heart murmurs in horses: determining their significance with echocardiography. Equine Vet. J. 19, 71-80.

RYAN N, MARR CM, McGLADDERY AJ (2005). Survey of cardiac arrhythmias during submaximal and maximal exercise in Thoroughbred racehorses. Equine Vet. J. 37(3), 265-268.

YOUNG LE (2003). Equine athletes: the equine athlete's heart and racing success. Exp. Physiol. 88(5), 659-663.

YOUNG LE, ROGERS K, WOOD JL (2008). Heart murmurs and valvular regurgitation in thoroughbred racehorses. Epidemiology and association with athletic performance. J. Vet. Intern. Med. 22(2), 428-426.